

Рекомендована д. фарм. н., професором Т. С. Сахаровою

УДК 615.322+615.454.1

<https://doi.org/10.24959/cphj.17.1429>

**М. І. Федоровська, Н. П. Половко\*, О. В. Антимис**

Івано-Франківський національний медичний університет  
Національний фармацевтичний університет\*

## Вивчення фолікулостимулюючої дії крему з рослинними субстанціями

Андрогенна алопеція (АА) належить до поліетіологічних захворювань та потребує комплексного лікування. Одним з важливих підходів до терапії АА є застосування судинорозширювальних засобів природного та синтетичного походження.

**Мета дослідження.** Вивчення фолікулостимулюючої та вазодилатуючої активності крему з екстрактом пальми сабаль та настойкою софори японської.

**Матеріали та методи.** Фармакологічні дослідження проводили на дорослих щурах-самцях, у яких стимулювали облісіння шляхом перорального введення (5 мг/кг) борної кислоти впродовж 14 днів. Розроблений крем та препарат порівняння «Алотон спрей» наносили на вистрижену ділянку тіла протягом наступних 14 днів, при цьому проводили контроль за довжиною шерсті. На завершення порівнювали масу вистриженої нової шерсті та мікроскопічно визначали відсоток дистрофічних волосків. Рандомізовано здійснювали біопсію шкіри тварин і в одержаних зразках методами гістологічного аналізу оцінювали судинне русло та густину волоссяних фолікул.

**Результати.** Як свідчать дослідження, розроблений косметичний засіб у порівнянні з групою контролю (неліковані тварини) прискорював відновлення росту шерсті щурів, покращував її якість за рахунок збільшення маси та зменшення відсотка дистрофічних волосин. Застосування розробленого крему зумовлювало розширення кровоносних судин підсосочкової та дермальної сіток. Посилення кровопостачання підтвердилось зростанням кількості мастоцитів за рахунок їх дегрануляції. Спостерігалось збільшення товщини епідермісу, підвищення кількості волоссяних фолікулів (у стадії анагену їх було 89 %) та їх активна регенерація.

**Висновки.** Таким чином, розроблений крем з екстрактом пальми сабаль та софорою японською при місцевому застосуванні виявляє судинорозширювальну та фолікулостимулюючу дію.

**Ключові слова:** андрогенна алопеція; крем; фолікулостимулююча дія; судинорозширювальна дія

**М. І. Fedorovska, N. P. Polovko\*, O. V. Antymis**

Ivano-Frankivsk State Medical University  
National University of Pharmacy\*

### The study of the follicle stimulating action of the cream with plant substances

Androgenetic alopecia (AA) refers to polyetiological diseases and needs a complex treatment. One of the important approaches to the AA treatment is administration of natural and synthetic vasodilating remedies.

**Aim.** To study the vasodilating and follicle stimulating action of the cream with sabal extract and *Sophora Japonica* tincture.

**Materials and methods.** The pharmacological studies were conducted in adult male rats stimulated with baldness by oral administration (5 mg / kg) of boric acid for 14 days. After that, the cream developed and the reference drug were applied to the clipped skin on the animals' back for 14 days with the hair length control. Then the weight of a new clipped fur was compared, and the percentage of dystrophic hairs was determined microscopically. The randomized skin biopsy was performed, and the vascular bed and the hair follicles density were assessed in the samples obtained using the histological analysis.

**Results.** According to our studies, the cream developed accelerated the recovery of the rat fur growth, improved its quality by increasing the new fur weight and reducing the percentage of dystrophic hairs compared to the control group (untreated animals). The application of this cream stimulated dilatation of the subpapillary and dermal blood vessels. Intensification of the blood supply was accompanied by an increase in the number of mast cells due to their degranulation. The increase in the epidermis thickness, the number of hair follicles (89 % of hair follicles were in the anagen phase) and their active regeneration were observed.

**Conclusions.** Thus, the cream with sabal extract and *Sophora Japonica* tincture developed when applying locally exhibits the vasodilating and follicle stimulating effect.

**Key words:** androgenic alopecia; cream; follicle stimulating effect; vasodilating effect

**М. И. Федоровская, Н. П. Половко\*, А. В. Антимис**

Ивано-Франковский национальный медицинский университет  
Национальный фармацевтический университет\*

### Изучение фолликулостимулирующего действия крема с растительными субстанциями

Андрогенная алопеция (АА) относится к полиэтиологическим заболеваниям и требует комплексного лечения. Одним из важных подходов к терапии АА является применение сосудорасширяющих средств природного и синтетического происхождения.

**Цель исследования.** Изучение фолликулостимулирующей и вазодилатирующей активности крема с экстрактом пальмы сабаль и настойкой софоры японской.

**Материалы и методы.** Фармакологические исследования проводили на взрослых крысах-самцах, в которых стимулировали облысение путем перорального введения (5 мг/кг) борной кислоты в течение 14 суток. Разработанный крем и препарат сравнения (Алотон спрей) наносили на выстриженный участок спины в течение следующих 14 суток, при этом проводили контроль длины шерсти. В конце сравнивали массу выстриженной новой шерсти и микроскопически определяли процент дистрофических волосков. Рандомизированно осуществляли биопсию кожи и в полученных образцах методами гистологического анализа оценивали сосудистое русло, плотность волосяных фолликул.

**Результаты.** Как показало исследование, разработанный крем по сравнению с группой контроля (нелеченые животные) ускорял восстановление роста шерсти крыс, улучшал ее качество за счет увеличения массы и уменьшения процента дистрофических волос. Применение разработанного средства стимулировало расширение кровеносных сосудов подсосочковой и дермальной сетей. Усиление кровоснабжения сопровождалось ростом количества мастоцитов за счет их дегрануляции. Наблюдалось увеличение толщины эпидермиса, увеличение количества волосяных фолликулов (в стадии анагена их находилось 89 %) и их активная регенерация.

**Выводы.** Таким образом, разработанный крем с экстрактом пальмы сабаль и настойкой софоры японской при местном применении оказывает сосудорасширяющее и фолликулостимулирующее действие.

**Ключевые слова:** андрогенная алопеция; крем; фолликулостимулирующее действие; сосудорасширяющее действие

Профілактика та лікування андрогенної алопеції (АА) залишається важливим завданням сучасної медицини [1]. Основним етіологічним фактором виникнення АА є вплив на волосяні фолікули андрогенів у осіб зі спадковою схильністю [2, 3]. Активний гормон дигідротестостерон (ДГТ), утворений під впливом ферменту 5- $\alpha$  редуктази, викликає порушення кровопостачання волосяних фолікулів (ВФ). Внаслідок цього відбувається мініатюризація ВФ та поступове їх випадіння [4]. Зважаючи на вищезазначені механізми розвитку АА, медикаментозне лікування даного захворювання здійснюється за двома напрямками: застосування інгібіторів 5- $\alpha$  редуктази (фінастерид, фітостероли та ін.); засоби, що покращують периферичний кровообіг (міноксидил, настойка перцю стручкового, рутин та інші флавоноїди) [1, 5-7].

За результатами біофармацевтичних, технологічних та мікробіологічних досліджень нами було розроблено лікувально-косметичний крем з екстрактом пальми сабаль (вміщує фітостероли) та настойкою софори японської (вміщує комплекс флавоноїдів) для зовнішнього застосування при АА [8, 9].

**Метою** дослідження було вивчення фолликулостимулюючої та вазодилатуючої активності розробленого крему з екстрактом пальми сабаль та настойкою софори японської.

### Матеріали та методи

Експеримент проводили на 24 рандомізованих білих дорослих щурах-самцях масою 200-250 г. Тварин утримували в стандартних умовах виварію, вони отримували воду і їжу *ad libitum*. Всі тварини були поділені на 4 експериментальні групи по 6 особин: I група – інтактні тварини; II – неліковані; III – ліковані препаратом порівняння (спрей для нашкірного застосування «Алотон»); IV – ліковані розробленим кремом. Порушення росту шерсті щурів викликали попереднім пер-

оральним введенням протягом 14 діб борної кислоти (5 мг/кг), потім шляхом повного вибривання шерсті на ділянці спини (3x7 см). Розроблений косметичний засіб (КЗ) і препарат порівняння наносили протягом 14 діб на поголену поверхню спини щурів у максимальній технічно намащуваній дозі. При цьому проводили щоденний контроль за довжиною шерсті. Після пройденого періоду нову шерсть повністю зістригали і зважували на вагах. Проводили мікроскопію для визначення відсотка дистрофічної шерсті (наявність у волосини загостреного кінця) [10]. Додатково з кожної групи рандомізовано відбирали по одній тварині і піддавали евтаназії відповідно до норм біоетики, після чого в них проводили біопсію шкіри. В одержаних зразках оцінювали судинне русло в різних шарах шкіри, густину фолікулів (кількість фолікулів на одиниці площі) та фази росту волосся (анаген і телоген).

Дослідження судинного русла проводили безін'єкційним методом – імпрегнація судин нітратом срібла (В. Г. Купріянов, 1969). Для гістологічного дослідження судинної стінки застосовували забарвлення фукселін-пікрофуксином. Кількість волосяних фолікулів визначали методом морфометричного аналізу.

### Результати та їх обговорення

Результати впливу розробленого крему з рослинними субстанціями на рістстимулюючу активність шерсті щурів представлені в табл. 1-2. Як свідчать дані табл. 1, розроблений КЗ сприяв відновленню росту пошкоджених ВФ і за регенеруючою дією не поступався ЛЗ «Алотону». Так, на 3-тю добу експерименту в I, III і IV-ій групах у тварин почало відростати волосся, у II-ій групі (неліковані тварини) – на 4-ту добу. Інтенсивний ріст шерсті в інтактних (I група) та лікованих (III і IV групи) тварин спостерігався на 5-8-му добу досліджень. На 14-ий день експерименту

Таблиця 1

**Вплив розробленого крему з рослинними субстанціями на ріст шерсті (мм)  
у експериментальних тварин**

Доба	Інтактні щури (I група)	Неліковані щури (II група)	Щури, ліковані «Алотоном» (III група)	Щури, ліковані кремом –(IV група)
2	–	–	–	–
3	1,0±0,07	–	1,0±0,06	1,0±0,04
4	2,0 ± 0,07	1,0 ± 0,07	1,8 ± 0,06	1,8 ± 0,04
5	3,1±0,07	1,9 ± 0,01	2,7±0,06	2,8±0,04*
8	6,6 ± 0,06	3,7 ± 0,10	6,4 ± 0,10	6,5 ± 0,05*
10	7,7±0,07	5,3±0,07	7,2±0,06	7,5±0,06*
14	9,8±0,05	6,5±0,05	8,9±0,05	9,5±0,06*

Примітка: \* – (p<0,05) по відношенню до II групи (неліковані щури).

Таблиця 2

**Вплив розробленого косметичного засобу на якість та структуру шерсті щурів**

Показник	Інтактні щури (I група)	Неліковані щури (II група)	Щури, ліковані «Алотоном» (III група)	Щури, ліковані кремом (IV група)
Маса шерсті з вистриженої ділянки, мг	499,2±6,8	370,5±9,8	472,0±8,7	475,9±10,6*
Дистрофічна шерсть, %	10,32±0,38	37,72±2,15	19,51±1,05	17,75±1,15*

Примітка: \* – (p<0,05) по відношенню до II групи (неліковані щури).

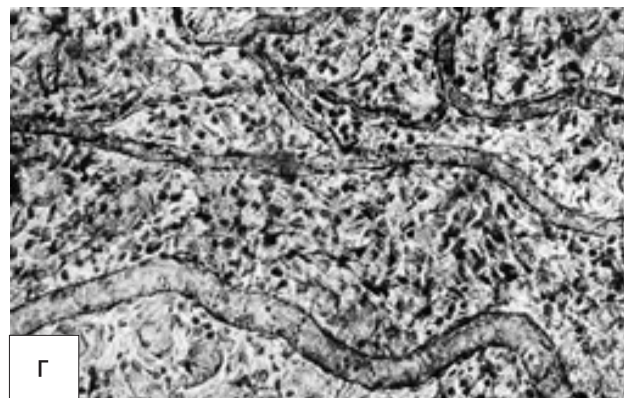
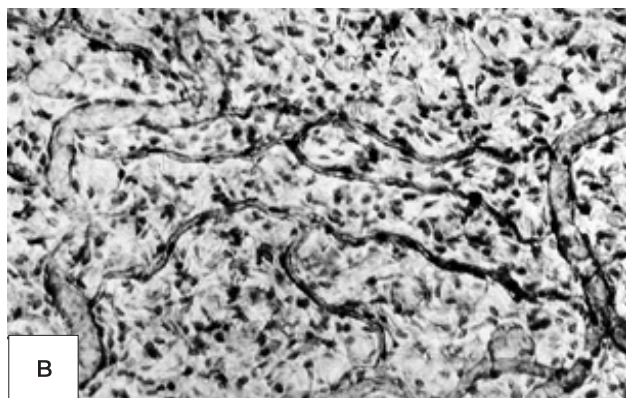
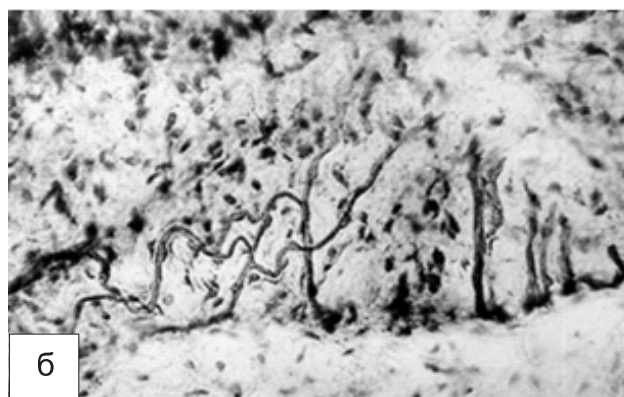
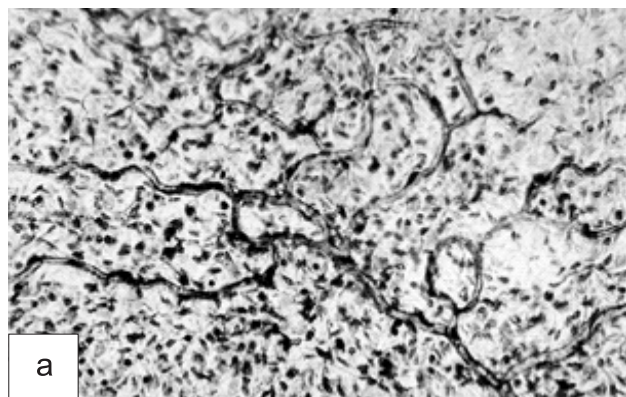


Рис. 1. Підсосочкова артеріальна сітка шкіри білого щура: а – I група; б – II група; в – III група; г – IV група. Імпрегнація нітратом срібла. Зб.: ок. 10, об. 40

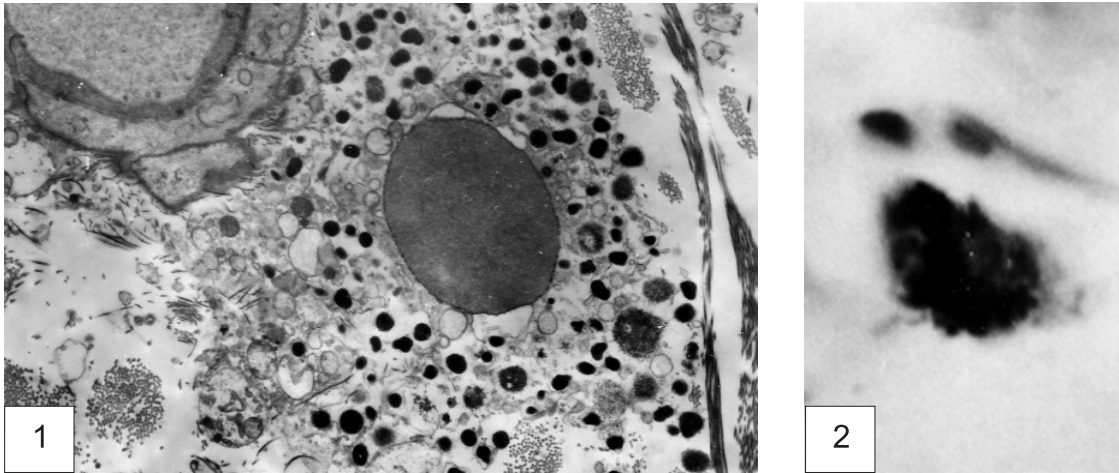


Рис. 2. Дегрануляція мастоцитів сітчастого шару шкіри білого щура при застосуванні крему. 1 – поліморфність гранул (електронмікроскопічна фотографія, зб. 6000); 2 – мастоцит з помірною дегрануляцією.

різниця в довжині шерсті в піддослідній (IV) та нелікованій (II) групах була в межах 3 мм.

На 15-ту добу випробування розроблений КЗ показав позитивний результат (табл. 2) щодо збільшення маси шерсті з вистриженої ділянки тіла ( $\approx 476$  мг) в порівнянні з групою контролю ( $\approx 371$  мг). Маса шерсті здорових тварин була дещо вищою ( $\approx 500$  мг), а в групі з препаратом порівняння приблизно на однаковому рівні. Також спостерігалось зменшення відсотка дистрофічної шерсті (волосинок із загостреним кінцем).

Проведені гістологічні дослідження підтвердили, що при нашкірному застосуванні розробленого крему вазодилатація та збільшення судинного рисунка спостерігалися як у судинах підсосочкової, так і дермальної артеріальних сіток.

Найширший просвіт судин підсосочкової сітки був у зразках шкіри піддослідної групи щурів після застосування розробленого КЗ (рис. 1г). Шкіра тварин, яких лікували препаратом порівняння, характеризувалась менш виразним судинним рисунком (рис. 1в).

При дослідженні судинної стінки виявлено, що просвіт артерій збільшений  $32,07 \pm 0,43$  (рис. 1г) у порівнянні з нелікованими тваринами, в яких діаметр судин становить  $20,01 \pm 0,88$  мкм (рис. 1б). Просвіт судин у групі № 4 округлої форми, рівномірно вистелений ендотелієм, внутрішня еластична мембрана потовщена.

Судини дермальної артеріальної сітки після нанесення крему збільшуються в діаметрі з  $70,65 \pm 0,13$  мкм до  $74,65 \pm 0,42$  мкм. При цьому вони були добре ін'єковані і утворювали вираз-

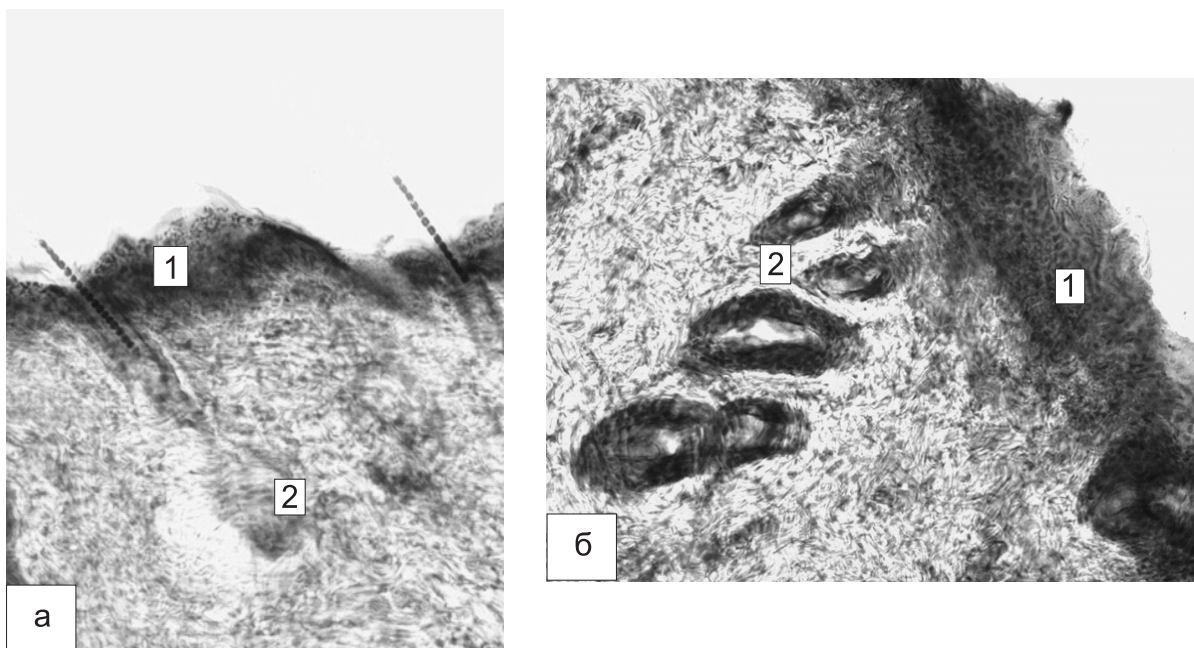


Рис. 3. Потовщення епідермісу після застосування крему: а – II група, б – IV група; 1 – епідерміс; 2 – волосяні фолікули. Забарвлення гематоксиліном і еозином. Зб.: ок. 10, об. 40

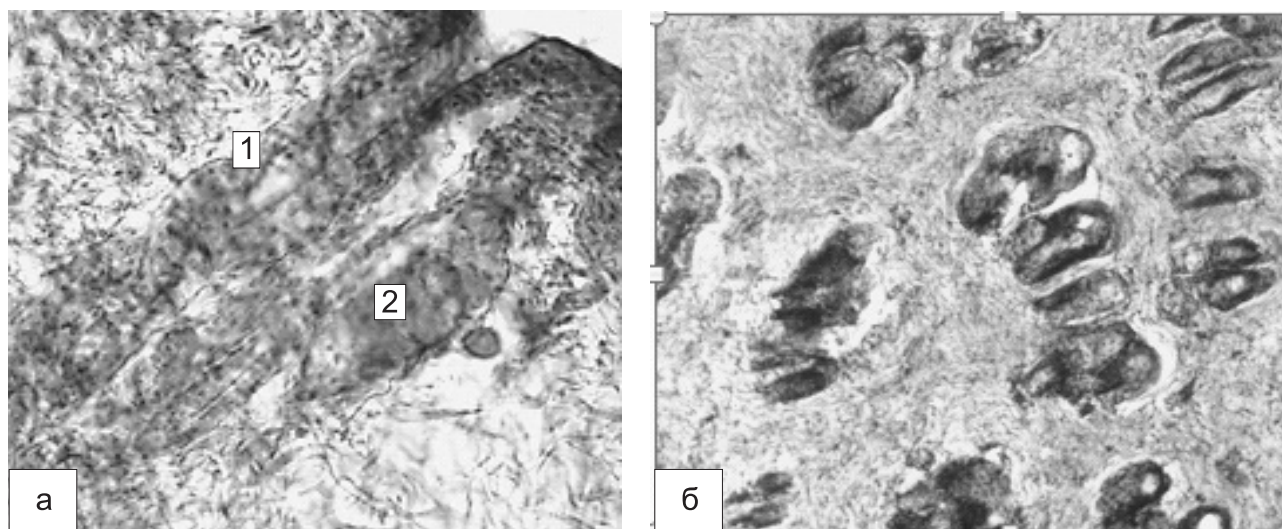


Рис. 4. Волосяні фолікули в шкірі білого щура після застосування розробленого крему: а – формування нових ВФ (1 – стадія телогену), 2 – стадія анагену); б – зростання кількості ВФ. Забарвлення гематоксилином і еозином. Зб.: а – ок. 10, об. 40; б – ок. 10, об. 20

ний судинний рисунок відповідно до властивого їм у нормі просторового розташування.

Біля судин дермальної артеріальної та капілярної сітки волосяного сосочка спостерігалось збільшення кількості мастоцитів та їх дегрануляція (рис. 2). Проліферація мастоцитів та їх активна дегрануляція свідчать про посилення кровопостачання ВФ після застосування розробленого КЗ.

Проведені дослідження показали, що використання розробленого крему зумовило збільшення товщини епідермісу (рис. 3) та утворення нових ВФ (рис. 4а, 4б).

У стадії анагену було 89 % волосяних фолікулів у шкірі щура, якого лікували розробленим КЗ (у порівнянні: I група тварин – 87 %; II група тварин – 74 %; III група тварин – 88 %). Процес посилення росту шерсті щурів супроводжувався вогнищевою проліферацією фібробластів біля ВФ, а також у волосяному сосочку спостерігався ріст кількості фібробластів та їх зрілих форм (фіброцитів).

## ВИСНОВКИ

Отже, проведені фармакологічні та гістологічні дослідження вказують на те, що застосування розробленого крему з екстрактом пальми сабаль та настійкою софори японської зумовлює посилення кровопостачання та регенеративних процесів тканин шкіри та ВФ.

Підтверджено, що розроблений КЗ у порівнянні з групою контролю (неліковані тварини) прискорює відновлення росту шерсті щурів, покращує її якість за рахунок збільшення маси та зменшення відсотка дистрофічних волосин.

Встановлено, що при місцевому застосуванні крему розширюються судини підсосочкової та дермальної капілярних сіток. Посилення кровопостачання ВФ підтверджується збільшенням кількості мастоцитів та їх активною дегрануляцією. Покращення кровообігу активізувало ріст клітин епідермісу шкіри та зумовило зростання кількості ВФ у фазі активного росту (анагену), а саме 89 %.

**Конфлікт інтересів:** відсутній.

## Перелік використаних джерел інформації

- Кардашова, Д. З. Комплексный подход – основа эффективного лечения алопеции / Д. З. Кардашова, И. А. Василенко, Е. А. Карасев // Эксперимент. и клин. дерматокосметол. – 2012. – № 1. – С. 58–63.
- Святенко, Т. В. Алопеция : классификации, этиопатогенез, клинические проявления, современные возможности терапии / Т. В. Святенко, Л. А. Андриуца // Medix. Anti-Aging. – 2011. – № 1 (19). – С. 65–69.
- Мареева, А. Н. Особенности клинических проявлений андрогенной алопеции у женщин репродуктивного возраста / А. Н. Мареева // Вестник дерматол. и венерол. – 2011. – № 1. – С. 103–107.
- Yip, L. Role of genetics and sex steroid hormones in male androgenetic alopecia and female pattern hair loss : an update of what we now know / L. Yip, N. Rufaut, R. Sinclair // Australasian J. of Dermatol. – 2011. – Vol. 52, Issue 2. – P. 81–88. doi: 10.1111/j.1440-0960.2011.00745.x
- Гаджигороева, А. Г. Инновационное лечение андрогенетической алопеции / А. Г. Гаджигороева // Cosmomed. – 2012. – № 3. – С. 16–20.
- Kaushik, R. Alopecia : herbal remedies / R. Kaushik, D. Gupta, R. Yadav // Intern. J. of Pharmac. Sci. and Res. – 2011. – Vol. 2, Issue 7. – P. 1631–1637.
- Chatterjee, S. Saw palmetto (*Serenoa repens*) in androgenic alopecia / S. Chatterjee, S. K. Agrawala // Natural Product Radianc. – 2003. – Vol. 2, Issue 6. – P. 302–305.

8. Федоровская, М. И. Изучение эффективности антимикробного консерванта в составе гель-маски с соком крапивы двудомной, предназначенной для применения при телогеновой алопеции / М. И. Федоровская, Н. П. Половко, Р. В. Куцук // Вестник Таджикского национального университета. Серия естественных наук. – 2017. – № 1. – С. 200–204.
9. Fedorovska, M. I. Technology development of herbal remedies for androgenical opecia external application / M. I. Fedorovska, I. O. Yarema // The Pharma Innovation J. – 2015. – Vol. 4, Issue 8. – P. 26–28.
10. Вивчення рістстимулюючої та фолікулопротекторної дії парафармацевтичного гелю з бішофітом / І. Ф. Білінічев, В. В. Гладишев, А. В. Абрамов та ін. // Запорозький мед. журн. – 2008. – № 3. – С. 105–108.

## References

1. Kardashova, D. Z., Vasylenko, I. F., Karasiev, Y. A. (2012). *Eksperimentalnaia i klinicheskaia dermatokosmetologiya*, 1, 58–63.
2. Sviatenko, T. V., Andriutca, L. A. (2011). *Medix. Anti-Aging*, 1 (19), 65–69.
3. Mareieva, A. N. (2011). *Vestnik dermatologii i venerologii*, 1, 103–107.
4. Yip, L., Rufaut, N., Sinclair, R. (2011). Role of genetics and sex steroid hormones in male androgenetic alopecia and female pattern hair loss: An update of what we now know. *Australasian Journal of Dermatology*, 52 (2), 81–88. doi: 10.1111/j.1440-0960.2011.00745.x
5. Gadzhygoreeva, F. G. (2012). *Cosmomed*, 3, 16–20.
6. Kaushik, R., Gupta, D., Yadav, R. (2011). Alopecia: herbal remedies. *Intern. Journal of Pharmaceutical Science and Research*, 2 (7), 1631–1637.
7. Chatterjee, S., Agrawala, S. K. (2003). Saw palmetto (*Serenoa repens*) in androgenic alopecia. *Natural Product Radiance*, 2 (6), 302–305.
8. Fedorovskaia, M. I., Polovko, N. P., Kutsyk, R. V. (2017). *Vestnik Tadzhytskogo natsyonalnogo universiteta. Serii yestestvennykh nauk*, 1, 200–204.
9. Fedorovska, M. I., Yarema, I. O. (2015). Technology development of herbal remedies for androgenical opecia external application. *The Pharma Innovation Journal*, 4 (8), 26–28.
10. Bilinichev, I. F., Gladyshev, V. V., Abramov, A. V. et al. (2008). *Zaporozhskii meditsinskii zhurnal – Zaporozhye Medical Journal*, 3, 105–106.

---

### Відомості про авторів / Information about authors / Информация об авторах

**Федоровська М. І.**, кандидат фармацевтичних наук, доцент кафедри організації та економіки фармації і технології ліків, Івано-Франківський національний медичний університет

**Fedorovska M. I.**, Candidate of Pharmacy (Ph.D), associate Professor of the Organization and Economics in Pharmacy and Drug Technology Department, Ivano-Frankivsk National Medical University

**Федоровская М. И.**, кандидат фармацевтических наук, доцент кафедры организации и экономики фармации и технологии лекарств, Ивано-Франковский национальный медицинский университет

**Половко Н. П.**, доктор фармацевтичних наук, професор, завідувач кафедри аптечної технології ліків, Національний фармацевтичний університет

**Polovko N. P.**, Doctor of Pharmacy (Dr. habil.), Professor, Head of the Pharmaceutical Technology of Drugs Department, National University of Pharmacy

**Половко Н. П.**, доктор фармацевтических наук, профессор, заведующая кафедрой аптечной технологии лекарств, Национальный фармацевтический университет

**Антимис О. В.**, кандидат медичних наук, доцент кафедри анатомії людини, Івано-Франківський національний медичний університет

**Antymis O. V.**, Candidate of Medicine (Ph.D), associate Professor of the Human Anatomy Department, Ivano-Frankivsk National Medical University

**Антимис О. В.**, кандидат медицинских наук, доцент кафедры анатомии человека, Ивано-Франковский национальный медицинский университет

*Адреса для листування:* 76018, м. Івано-Франківськ, вул. Галицька, 2, кафедра анатомії людини, Івано-Франківський національний медичний університет. E-mail: maryana@fedorovska.com

*Mailing address:* 2, Halytska str., Ivano-Frankivsk, 76018, Human Anatomy Department, Ivano-Frankivsk National Medical University. E-mail: maryana@fedorovska.com

*Адрес для переписки:* 76018, г. Івано-Франковск, ул. Галицкая, 2, кафедра анатомии человека, Ивано-Франковский национальный медицинский университет. E-mail: maryana@fedorovska.com

---

Надійшла до редакції 07.07.2017 р.